

DOI:10.3969/j.issn.1673-5323.2018.06.001

· 专家共识 ·

## 儿童原发中枢神经系统生殖细胞肿瘤 多学科诊疗专家共识

中国抗癌协会小儿肿瘤专业委员会

1 背景 原发中枢神经系统生殖细胞肿瘤(central nervous system germ cell tumors, CNS GCTs)约占所有颅内肿瘤的 2%~3%。好发于年轻人群,70%发生在 10~24 岁。在西方国家, CNS GCTs 占所有儿童颅内肿瘤的 0.4%~3.4%,而在日本及亚洲地区 CNS GCTs 占所有儿童颅内肿瘤的 11%,明显高于西方国家。

原发 CNS GCTs 是化疗和放疗敏感肿瘤。目前国际上治疗儿童 CNS GCTs 均采用化疗联合放疗 ± 手术等综合治疗手段。纯生殖细胞瘤生存率大于 90%,非生殖细胞瘤性生殖细胞肿瘤(NGGCTs)生存率达 70%。放疗是 CNS GCTs 综合治疗的重要组成部分,但放疗对于儿童患者远期副作用值得关注,尤其在年龄较小的儿童。长期生存的患者可有智力下降、生长发育迟缓、内分泌功能紊乱和不孕不育等后遗症。目前美国儿童肿瘤研究组(COG)对局限期儿童中枢生殖细胞肿瘤进行基于化疗疗效调整放疗强度的临床研究,以期保证疗效基础上降低放疗的远期副作用。

为了进一步改善儿童 CNS GCTs 的疗效,需要在原有规范治疗基础上与时俱进。多学科合作的综合治疗是达到良好的临床结果前提,而规范化治疗则是基本保障。为此,中国抗癌协会小儿肿瘤专业委员会参考和借鉴国外相关临床研究结果和经验,对儿童原发 CNS GCTs 制定多学科诊疗的专家共识。希望有助于规范诊断和治疗,进一步提高儿童原发 CNS GCTs 的生存率。

2 临床表现 生殖细胞肿瘤可发生在脑内的各个部位,通常发生在脑中轴线附近,大多数长在松果体区(约占 45%),部分生长在鞍区(约占 30%)、基底节区和脑中线其他部位。除成熟畸胎瘤以外,均易通过脑脊液转移至脑室系统、脑脊髓蛛网膜下腔和脑膜。主要临床症状包括:(1)颅内压增高症状:表现为梗阻性脑积水、头痛、呕吐、眼底水肿和意识状态改变等。(2)邻近脑受压症状:肿瘤破坏上丘和

顶盖区引起眼球活动障碍,两眼上视障碍,瞳孔光反射障碍。肿瘤压迫下丘及内侧膝状体而出现双侧耳鸣及听力减退。肿瘤向后下发展可影响小脑上脚和上蚓部,出现躯干性共济失调,表现为辨距不良、共济失调、肌张力降低和意向性震颤及眼球震颤。肿瘤影响丘脑下部引起尿崩症(视上核受损)、嗜睡、肥胖等。(3)内分泌症状:表现为性征发育紊乱,多数为性早熟(多见于男孩的松果体区生殖细胞瘤),少数亦有性征发育停滞或不发育。

影像学表现:(1)CT 检查可确定病变部位和大小,明确钙化、囊变或出血以及脑积水程度,判断病变累及区域如侧脑室、室管膜下或鞍上,但 CT 不能定性病变。(2)MRI 检查能更清楚地显示病灶位置、与邻近结构的关系、脑脊液循环通畅情况以及大脑大静脉系统解剖结构。生殖细胞瘤在 T1 加权图像上为低信号或等信号,质子加权图像上信号强度略有加强,而在 T2 加权图像上大多数为等信号或低信号。在增强 MRI 上生殖细胞瘤可均匀强化。其他 NGGCTs 如绒毛膜上皮癌和胚胎瘤因瘤中常有出血,故 MRI 信号强度可多变或呈混杂信号。畸胎瘤为多房、信号不均,病灶内可见囊变和钙化。MRI 能发现生殖细胞瘤的远处播散病灶,且比 CT 检查敏感,目前增强 MRI 已作为判断有无远处播散转移的首选手段。值得注意的是由于正常松果体缺乏血脑屏障,能被造影剂强化,因此强化松果体结构不一定为异常表现,而且 MRI 显示钙化不如 CT 敏感。

3 病理诊断 病理主要分为两大类型:

3.1 生殖细胞瘤(germinoma),又称为胚生殖细胞瘤或纯生殖细胞瘤,相当于颅外睾丸精原细胞瘤或卵巢的无性细胞瘤。

3.2 非生殖细胞瘤性生殖细胞肿瘤(non-germinomatous germ cell tumor, NGGCT),相当于颅外的非精原细胞瘤,包括胚胎性癌、内胚窦瘤(卵黄囊瘤)、绒毛膜上皮癌、畸胎瘤(成熟性畸胎瘤、未成熟畸胎瘤、畸胎瘤恶变)、混合性生殖细胞肿瘤。

预后良好病理亚型:生殖细胞瘤和成熟畸胎瘤。

预后中等病理亚型:合体滋养细胞成分的生殖细胞瘤、未成熟畸胎瘤、畸胎瘤恶变、以生殖细胞瘤或畸胎瘤为主要成分的混合性生殖细胞肿瘤。

预后不良病理亚型:绒毛膜上皮癌、卵黄囊瘤/内胚窦瘤、胚胎性癌和以上述三种成分为主的混合性生殖细胞肿瘤。

4 肿瘤标记物 诊断 CNS GCTs,检测血清和脑脊液甲胎蛋白(AFP)和 $\beta$ -人绒毛膜促性腺激素( $\beta$ -HCG)水平具有重要临床意义。绒毛膜上皮细胞瘤分泌 $\beta$ -HCG,卵黄囊瘤/内胚窦瘤分泌AFP,胚胎瘤可分泌AFP和 $\beta$ -HCG,未成熟畸胎瘤也可分泌AFP,生殖细胞瘤不分泌AFP,可分泌少量 $\beta$ -HCG。这些肿瘤标记物已成为生殖细胞肿瘤患者重要的诊断、疗效评价和随访指标,但不能决定准确的组织亚型。部分 CNS GCTs 患者难以获得病理组织学诊断,临床上可以通过血清或脑脊液肿瘤标记物( $\beta$ -HCG 和/或 AFP)升高,并结合发病年龄、临床症状、影像学特征临床诊断为 CNS GCTs。一般建议将临床诊断 CNS GCTs 类型的肿瘤标记物标准定为:

生殖细胞瘤:血清和脑脊液 AFP 正常, $\beta$ -HCG  $3 \sim \leq 50\text{mIU/mL}$ 。

非生殖细胞瘤性生殖细胞肿瘤:血清和(或)脑脊液 AFP > 正常值或 $\beta$ -HCG >  $50\text{mIU/mL}$ 。血清和脑脊液 AFP 和 $\beta$ -HCG 正常值范围:AFP  $0 \sim 25\text{ug/L}$ , $\beta$ -HCG  $0 \sim 3\text{mIU/mL}$ 。

5 诊断标准 影像学已证实原发肿瘤位于中枢神经系统。根据以下标准分别诊断为生殖细胞瘤(Germinoma)和非生殖细胞瘤性生殖细胞肿瘤(NGGCT)。

### 5.1 生殖细胞瘤

(1)病理诊断 肿瘤组织活检或手术切除标本组织学确诊为生殖细胞瘤。

(2)临床诊断 肿瘤组织手术切除或者活检风险大的情况下可采用临床诊断,标准如下:

① 典型临床表现、肿瘤影像学特点,血清和脑脊液肿瘤标记物 AFP 正常, $\beta$ -HCG  $3 \sim \leq 50\text{mIU/mL}$ 。

② 双病灶(松果体+鞍上区)或松果体病灶伴有尿崩症、血清和脑脊液 AFP 正常, $\beta$ -HCG 正常 $\sim \leq 50\text{mIU/mL}$ 。

### 5.2 非生殖细胞瘤性生殖细胞肿瘤

(1)病理诊断 肿瘤组织活检或手术切除标本含有下述任何一种成分:内胚窦瘤、胚胎癌、绒毛膜

上皮癌,未成熟畸胎瘤和混合性生殖细胞肿瘤。

(2)临床诊断 肿瘤组织手术切除或者活检风险大的情况下可采用临床诊断,标准如下:

典型临床表现、肿瘤影像学特点,血清和(或)脑脊液 AFP > 正常值和(或)血清和脑脊液 $\beta$ -HCG >  $50\text{mIU/mL}$ 。

6 临床分期和检查 采用改良的 Chang 氏分期系统(Chang Staging System)。分期前需要进行以下检查:全脑+全脊髓 MRI 检查,脑脊液和血清 AFP + HCG 检测,脑脊液肿瘤细胞检测。肿瘤的分期诊断可以指导治疗策略的制定。

MO(无转移):肿瘤局限伴脑脊液细胞学阴性。

M+(转移):脑脊液细胞学阳性或颅内病变所引起的脊髓或颅内蛛网膜下腔转移。

局限期:(1)颅内单个病灶伴脑脊液肿瘤细胞阴性。(2)双病灶(鞍上区+松果体)伴脑脊液肿瘤细胞阴性。

转移期:符合以下任意一种情况:>1个颅内病灶(双病灶除外),脊髓转移,CNS 以外转移,脑脊液肿瘤细胞阳性。

7 颅内生殖细胞肿瘤治疗策略 适合年龄 $\leq 18$ 岁病理诊断或临床诊断为颅内生殖细胞肿瘤的儿童青少年患者。

### 7.1 初诊 3~18 岁中枢生殖细胞瘤治疗策略

生殖细胞瘤占 CNS GCTs 的 50%,对放疗和化疗极其敏感。单纯放疗治愈率 > 90%。放疗包括局部放疗和全中枢放疗。头颅放疗对儿童生长发育影响较大。然而,采用单纯化疗治疗颅内的生殖细胞瘤复发率达 48%。因此,放疗非常重要。对儿童患者首诊治疗应先行化疗,根据化疗疗效调整后续放疗的剂量和范围,从而减少放疗所致的远期副作用。

目前年龄 $\geq 3$ 岁的儿童初诊颅内生殖细胞瘤治疗策略:

局限期:化疗联合全脑室或全脑+瘤床放疗,具体治疗策略见图 1。

转移期:化疗联合全中枢+瘤床放疗。

年龄 < 3 岁患者行化疗 $\pm$ 手术,放疗延迟至 $\geq 3$ 岁。

### 7.2 初诊 3~18 岁中枢非生殖细胞瘤性生殖细胞肿瘤(NGGCT)治疗策略

NGGCT 与生殖细胞瘤相比预后较差,单纯放疗 5 年生存率 10%~38%。但是采用含铂类药物多药化疗联合放疗和(或)手术等综合治疗 5 年生存率

可达 70%。NGGCT 对化疗和放疗的敏感性均低于生殖细胞瘤,对于这一类型的肿瘤,放化疗后的残留病灶最好能手术切除,有助于改善生存率。

目前初诊儿童 NGGCT 治疗策略:多药化疗联

合全中枢放疗+瘤床放疗。先采用 DDP+VP16 与 IFO+VP16 方案交替化疗 6 个疗程,再根据初诊化疗疗效决定后续放疗剂量和手术。具体见图 2。年龄 <3 岁患者行化疗±手术,放疗延迟至 ≥3 岁。

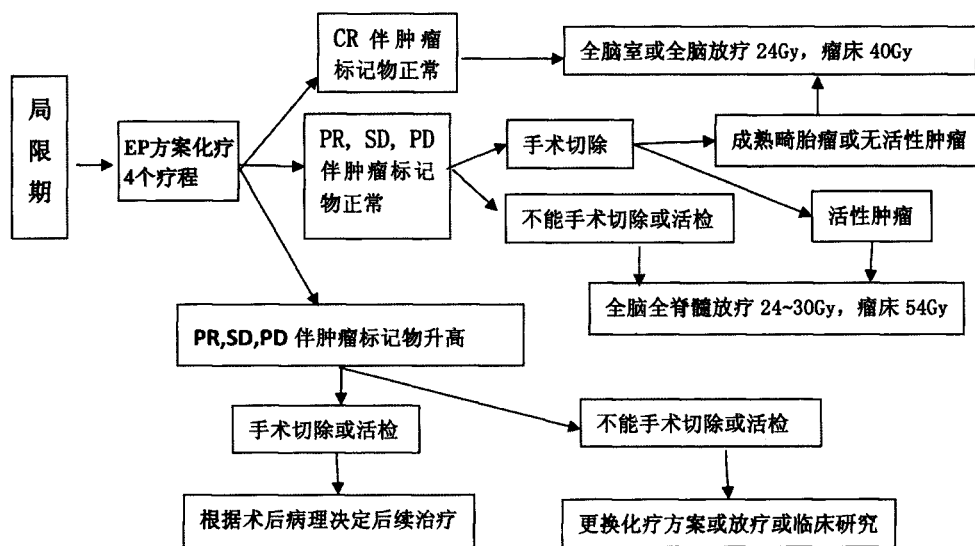


图 1 初诊 3~18 岁中枢生殖细胞瘤治疗

注:1. 初诊直接手术切除并获得 CR 患者,治疗按局限期化疗疗效 CR 组。2. 化疗后每两个疗程评估疗效。3. 年龄 <3 岁患者行化疗±手术,放疗延迟至 ≥3 岁

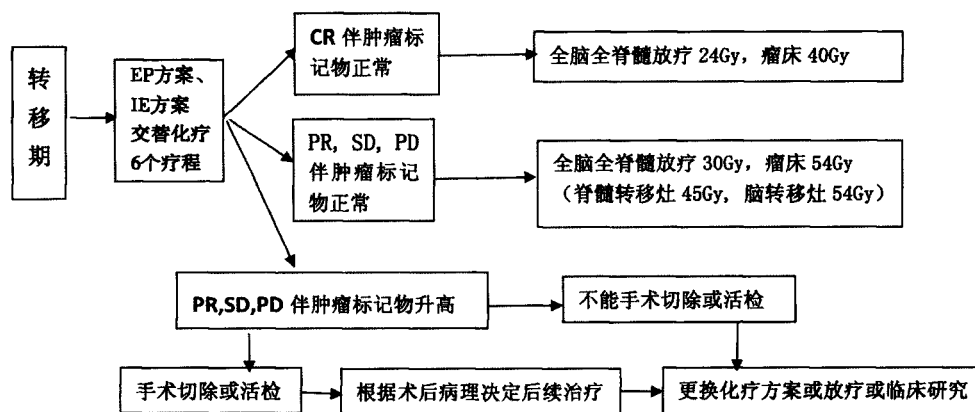


图 2 初诊 3~18 岁中枢非生殖细胞瘤性生殖细胞肿瘤治疗

注:1. 初诊直接手术切除并获得 CR 患者,治疗按局限期 CR 伴肿瘤标记物正常组。2. 化疗后每两个疗程评估。3. 年龄 <3 岁患者行化疗±手术,放疗延迟至 ≥3 岁

## 8 初诊儿童中枢生殖细胞肿瘤的治疗

8.1 手术 CNS GCTs 好发蝶鞍区和松果体部位,位于脑的中央,手术切除难度较大。临床上常根据血清和脑脊液肿瘤标记物升高或细胞学阳性、典型影像学 and 临床表现作出 CNS GCTs 的临床诊断。但是,如果脑脊液和血清肿瘤标记物正常,细胞学检查

结果阴性,则应尽可能获得组织学诊断。由于 CNS GCTs 的异质性,准确的诊断对治疗选择具有重要意义,外科手术在获得组织学诊断方面起着非常重要的作用。手术治疗有直接手术切除、内窥镜活检术、立体定向活检术和脑脊液分流手术。

8.1.1 肿瘤切除术 多年来颅内生殖细胞肿瘤手

术方式选择及其治疗作用一直存有争议。七十年代以前,手术死亡率高达 30%~70%,致残率 65%。随着现代显微神经外科技术的成熟和手术入路的日趋完善,提高了肿瘤切除的手术效果,手术治疗变得更为安全有效,手术死亡率和致残率目前已下降到 5%~10%。目前大多数学者主张直接作肿瘤切除,除非病变已有远处播散或病人不能耐受手术,理由是:(1)如预计能切除肿瘤,一期手术最佳。(2)开颅手术较活检容易控制术中出血;(3)手术能获得较大肿瘤标本,对病灶性质了解更全面;(4)手术能最大限度缩小肿瘤体积,利于术后其他辅助治疗。生殖细胞肿瘤病理性质及发生部位是影响手术全切的主要因素,显微外科手术只可对一部分病人达到全切的目的,对于不能完全切除者手术可为进一步放疗、化疗提供组织学诊断和保障。

对于生殖细胞瘤,由于其对放疗和化疗高度敏感,部分甚至全切和诊断性肿瘤活检比较并没有更多获益。生殖细胞瘤“诊断性放疗”明确性质后,无需手术而继续完成放、化疗就可达到治愈。实际上只要术中冰冻报告为:生殖细胞瘤,“活检”、“部分切除”或“全切除”疗效并无区别。除非术中肿瘤断面止血困难,而被迫行肿瘤全切除才达到彻底止血的目的时不在此例。追求肿瘤“全切率”而增加病人的手术危险性是不可取的。

与生殖细胞瘤不同,非生殖细胞瘤性生殖细胞肿瘤(NGGCT)对放疗和化疗相对不敏感,因此,放/化疗后通过二次手术切除残余肿瘤对于疾病控制有效。例如,伴有恶性成分的畸胎瘤通过化/放疗减瘤后,残余肿瘤常常为成熟畸胎瘤成分,再通过二次手术切除后有助于改善生存。

**8.1.2 立体定向活检术** 立体定向活检术的意义在于安全,可明确病理诊断,为下一步治疗提供诊断依据,又可避免开颅手术带来的严重并发症。为了增加定向活检和术后放疗的安全性,对伴有严重脑积水者应先行脑脊液分流术。松果体区病灶立体定向活检的诊断正确率为 90%以上,死亡率现已降至 0~1.6%。目前诊断性的活检手术结合术后放射治疗已成为颅内生殖细胞肿瘤最有前途的治疗手段之一。但是,穿刺活检取材量太少,加之松果体区肿瘤病灶多较大,许多肿瘤内多种细胞成分混杂,可能同时有生殖细胞肿瘤成分、松果体实质细胞和胶质细胞成分,单靠活检所得病理组织有时难以作出准确病理诊断。同时,松果体区肿瘤常血供丰富,盲目穿

刺可增加瘤内出血机会。

**8.1.3 脑脊液分流手术** 脑脊液分流手术只为解决梗阻性脑积水,缓解高颅压症状,为放射治疗和其它治疗做准备,对肿瘤无治疗效果,同时还有可能引起肿瘤腹腔等远处种植。

**8.1.4 内窥镜活检术** 内镜下第三脑室造口引流术(endoscopic third ventriculostomy, ETV)可以同时行肿瘤活检术和改善脑积水,不容易导致肿瘤播散,成功率在 70%左右或更高。

**8.2 放疗** 颅内生殖细胞肿瘤为高度恶性肿瘤,呈浸润性生长,可沿脑脊液循环及血循环播散种植或转移至脑其它部位,或转移到脊髓以及颅外其它部位。颅内生殖细胞肿瘤(成熟畸胎瘤除外)是少数对放疗极度敏感的肿瘤,直接手术肿瘤切除率不高,而且风险较大,在手术活检或立体定向活检术明确病理诊断后,放疗是其最主要的治疗手段。

生殖细胞肿瘤的外放疗设野应至少包括整个脑室系统的大野照射,以减少局部种植复发的可能,在控制颅内压的情况下应作足够剂量的全脑全脊髓放疗。一般生殖细胞肿瘤原发肿瘤区域的放疗剂量为 40~50Gy,全脑全脊髓的放疗剂量 24~30Gy。

立体定向伽玛射线可精确定位杀灭肿瘤减少对周围正常组织损伤,以减少对下丘脑-垂体轴的影响。然而,脑的恶性生殖细胞肿瘤具有侵袭性和转移性的行为,常沿脑室、脑脊髓通道转移至大脑、脑室和脊髓。单纯伽玛刀治疗脑恶性生殖细胞瘤,复发转移率高。伽玛刀治疗后复发和转移的患者,再次治疗难度较大,难以接受进一步放射治疗,特别是多次伽玛刀治疗的患者。伽玛刀治疗脑生殖细胞瘤应该联合其他治疗方法,作为综合治疗一部分。

**8.3 化疗** 化疗应用于 CNS GCTs 的治疗开始于 20 世纪 80 年代初,在此之前,一般认为血脑屏障的存在使得多数细胞毒药物对脑肿瘤的治疗无效,标准治疗为单纯放疗或联合手术治疗。但随着对血脑屏障认识的深入,脑肿瘤发生后血脑屏障的完整性在肿瘤区域至少部分被破坏这一观点已逐渐被接受。日本儿童脑肿瘤研究组对 112 例术后 CNS GCTs 患者采用化疗后联合放射治疗,CR 率达 92%,其他病理类型 CR 率达 67.8%,无严重治疗相关并发症发生。Robertson 等报道先采用 3~4 个疗程 EP 方案诱导化疗,初治的原发 CNS NCGCTs 获得 75% 的有效率,联合放疗后 4 年实际无事件生存率 67%。但单纯化疗组 5 年复发率为 48%。化疗

联合放疗/手术有望提高 CNS-GCTs 的疗效,但单纯化疗不能代替脑部放疗。

目前,化疗方案主要是以铂类药物为基础联合化疗:DDP,CARBO,VP-16、VM-26,IFO 等。常用化疗方案:EP,CE 和 IE 等方案。颅内生殖细胞瘤患者常伴有尿崩症和水、电解质紊乱或颅内高压,大剂量顺铂应用需要水化,有可能加重症状。目前推荐 EP 方案顺铂分 5 天应用或采用卡铂替代顺铂(CE 方案)。中枢生殖细胞瘤患者可伴有甲状腺功能低下,这些患者化疗耐受差,所有 CNS GCTs 患者化疗前需要检测和评估甲状腺功能,甲状腺功能低下患者,化疗期间需要替代治疗补充优甲乐。

8.3.1 CNS 生殖细胞瘤 生殖细胞瘤对化疗和放

疗都高度敏感,一般采用两药联合方案,EP(DDP + VP16)或者 CE 方案(CARBO + VP16)。每 3 周重复。化疗前要求 ANC > 1000/ $\mu$ L,PLT > 100000/ $\mu$ L,肝肾功能正常。化疗后需要 G-CSF 支持。每两个疗程评估疗效,化疗 4 个疗程后根据疗效决定后续放疗剂量和范围,见表 1~2。

8.3.2 中枢非生殖细胞瘤性生殖细胞肿瘤(NGGCT) NGGCT 化疗敏感性低于生殖细胞瘤,常用化疗方案包括 EP 或 CE 和 IE 方案。每 3 周重复。化疗前要求 ANC > 1000/ $\mu$ L,PLT > 100000/ $\mu$ L,肝肾功能正常。EP 或 CE 方案与 IE 方案交替应用至少 6 个疗程,化疗后需要 G-CSF 支持。每两个疗程评估疗效,根据疗效决定后续放疗剂量和范围,见表 3~5。

表 1 EP 方案

药物	剂量	给药途径	给药时间	给药间隔
顺铂(DDP)	20mg/(m <sup>2</sup> ·d)	静脉滴注	第 1~5d	每 3 周
依托泊苷(VP-16)	100mg/(m <sup>2</sup> ·d)	静脉滴注	第 1~5d	

表 2 CE 方案(可取代 EP 方案)

药物	剂量	给药途径	给药时间	给药间隔
卡铂(Carbo)	600mg/(m <sup>2</sup> ·d)	静脉滴注	第 1d	每 3 周
依托泊苷(VP-16)	150mg/(m <sup>2</sup> ·d)	静脉滴注	第 1~3d	

表 3 EP 方案(第 1,3,5 疗程)

药物	剂量	给药途径	给药时间	给药间隔
顺铂(DDP)	20mg/(m <sup>2</sup> ·d)	静脉滴注	第 1~5d	每 3 周
依托泊苷(VP-16)	100mg/(m <sup>2</sup> ·d)	静脉滴注	第 1~5d	

表 4 CE 方案(可取代 EP 方案,第 1,3,5 疗程)

药物	剂量	给药途径	给药时间	给药间隔
卡铂(Carbo)	600mg/(m <sup>2</sup> ·d)	静脉滴注	第 1d	每 3 周
依托泊苷(VP-16)	150mg/(m <sup>2</sup> ·d)	静脉滴注	第 1~3d	

表 5 IE 方案(第 2,4,6 疗程)

药物	剂量	给药途径	给药时间	给药间隔
异环磷酰胺(IFO)	1800mg/(m <sup>2</sup> ·d)	静脉滴注	第 1~5d	每 3 周
美斯钠(解毒)	IFO 总量 1:1 分 3~4 次于 IFO 0,3,6,9h	静脉推注	第 1~5d	
依托泊苷(VP-16)	100mg/(m <sup>2</sup> ·d)	静脉滴注	第 1~5d	

9 复发生殖细胞肿瘤治疗 多数 CNS GCTs 在原位复发,但有 30% 的病例同时伴有播散转移(脑室及椎管内的播散种植转移)。多数在 5 年之内复发,但超过 5 年也有可能复发。复发肿瘤,特别是 NGGCTs,预后很差。复发 CNS GCTs 的挽救性治疗包括手术、局部或全脊髓放疗、二线化疗或自体干细胞救援下的清髓性大剂量化疗。对于复发性生殖细胞肿瘤的病人,除肿瘤原位复发外,多有脑室系统和椎管内的播散种植转移,手术很难完全切除病灶,又无法再接受大剂量的放射治疗,预后不佳。多数复发的生殖细胞瘤对顺铂为基础的化疗和放疗依旧敏感。对于之前接受过高剂量放疗的复发患者,噻替派为基础的大剂量化疗联合自体干细胞救援可以考虑。复发患者挽救方案包括:伊立替康、替莫唑胺、VCR 等,或既往未曾采用的方案,如 IFO + VP16 或卡铂 + VP16 或者 VIP 方案等。

#### 参 考 文 献

- Louis DN, Perry A, Reifenberger G, et al. The 2016 World Health Organization classification of tumors of the central nervous system; a summary. *Acta Neuropathol*, 2016, 131: 803-820.
- Thakkar JP, Chew L, Villano JL. Primary CNS germ cell tumors: current epidemiology and update on treatment. *Med Oncol*, 2013, 30: 496
- Matsutani M. Japanese Pediatric Brain Tumor Study Group: Combined chemotherapy and radiation therapy for CNS germ cell tumors--the Japanese experience. *J Neurooncol*, 2001, 54: 311-316.
- Echevarría ME, Fangusaro J, Goldman S. Pediatric central nervous system germ cell tumors; a review. *Oncologist*, 2008, 13: 690-699.
- Sun XF, Zhang F, Zhen ZJ, et al. The clinical characteristics and treatment outcome of 57 children and adolescents with primary central nervous system germ cell tumors. *Chin J Cancer*, 2014, 33: 395-401.
- Kamoshima Y, Sawamura Y. Update on current standard treatments in central nervous system germ cell tumors. *Curr Opin Neurol*, 2010, 23: 571-575.
- Fouladi M, Grant R, Baruchel S, et al. Comparison of survival outcomes in patients with intracranial germinomas treated with radiation alone versus reduced-dose radiation and chemotherapy. *Childs Nerv Syst*, 1998, 14: 596-601.
- Balmaceda C, Heller G, Rosenblum M, et al. Chemotherapy without irradiation--a novel approach for newly diagnosed CNS germ cell tumors; results of an international cooperative trial. The First International Central Nervous System Germ Cell Tumor Study. *J Clin Oncol*, 1996, 14: 2908-2915.
- 陈忠平主编. 神经系统肿瘤. 北京大学医学出版社, 2009 年 1 月.
- 陈忠平, 杨群英主编. 神经系统肿瘤化疗手册. 第 1 版. 北京大学医学出版社, 2012 年 2 月.
- 陈忠平. 中枢神经系统常见肿瘤诊疗纲要(中国肿瘤医师临床实践指南丛书). 第 1 版. 北京大学医学出版社, 2010 年 5 月.
- Kim JW, Kim WC, Cho JH, et al. A multimodal approach including craniospinal irradiation improves the treatment outcome of high-risk intracranial nongerminomatous germ cell tumors. *Int J Radiat Oncol Biol Phys*, 2012, 84: 625-631.
- da Silva NS, Cappellano AM, Diez B, et al. Primary chemotherapy for intracranial germ cell tumors: results of the third international CNS germ cell tumor study. *Pediatr Blood Cancer*, 2010, 54: 377-383.
- Claminus G, Kortmann R, Worch J, et al. SIOP CNS GCT 96: final report of outcome of a prospective, multinational nonrandomized trial for children and adults with intracranial germinoma, comparing craniospinal irradiation alone with chemotherapy followed by focal primary site irradiation for patients with localized disease. *Neuro Oncol*, 2013, 15: 788-796.
- Goldman S, Bouffet E, Fisher PG, et al. Phase II trial assessing the ability of neoadjuvant chemotherapy with or without second-look surgery to eliminate measurable disease for nongerminomatous germ cell tumors: A children's oncology group study. *J Clin Oncol*, 2015, 33: 2464-2471.
- Joo JH, Park JH, Ra YS, et al. Treatment outcome of radiation therapy for intracranial germinoma: adaptive radiation field in relation to response to chemotherapy. *Anticancer Res*, 2014, 34: 5715-5721.
- Cheng S, Kilday JP, Laperriere N, et al. Outcomes of children with central nervous system germinoma treated with multi-agent chemotherapy followed by reduced radiation. *J Neuro Oncol*, 2016, 127: 173-180.
- Calaminus G, Frappaz D, Kortmann RD, et al. Outcome of patients with intracranial non-germinomatous germ cell tumors--lessons from the SIOP-CNS-GCT-96 trial. *Neuro Oncol*, 2017, 19: 1661-1672.
- Murray MJ, Bailey S, Heinemann K, et al. Treatment and outcomes of UK and German patients with relapsed intracranial germ cell tumors following uniform first-line therapy. *Int J Cancer*, 2017, 141: 621-635.
- 主要参考方案:(1) COG -ACNS1123: Phase 2 Trial of Response-Based Radiation Therapy for Patients with Localized Central Nervous System Germ Cell Tumors (CNS GCT). (2) HKPHOSG CNS Germ Cell Tumour Protocol July 2014: Response-Based Radiation Therapy for Patients with Localized Central Nervous System Germ Cell Tumors (CNS GCT)

#### 参与本共识起草专家:

孙晓非 陈忠平 杨群英 王翦 夏云飞 吴少雄 甄子俊 邓美玲 吴秋良 曾敬(中山大学附属肿瘤医院)、陈志峰(香港大学玛丽医院)、李智(广东省人民医院)、袁晓军 蒋马伟(上海交通大学医学院附属新华医院)、汤静燕(上海儿童医学中心)、黎阳(中山大学孙逸仙纪念医院)、马晓莉 金眉(首都医科大学附属北京儿童医院)、方拥军(南京医科大学附属儿童医院)、卢俊(苏州大学附属儿童医院)、王金湖 沈志鹏 茅君卿(浙江大学医学院附属儿童医院)、王景福(天津肿瘤医院)、罗学群 黄礼彬(中山大学附属第一医院)、黄东生 张谊(首都医科大学附属北京同仁医院)、江莲(河北医科大学第四医院)、刘炜(郑州大学附属儿童医院)、邹润英(湖南省儿童医院)、陈艳(贵州省儿童医院/遵义医学院附属医院)

顾问:香港大学玛丽医院:陈志峰教授 美国密西根儿童医院:王志宏教授

孙晓非 杨群英 执笔

(收稿日期:2018-05-16;修回日期:2018-08-06)

(本文编辑:张传仓)